

東京都小児がん診療連携協議会編

小児がん診断 ハンドブック

改訂第二版



東京都

はじめに

東京都小児がん診療連携協議会 会長
東京都立小児総合医療センター 院長
本田 雅敬

この度、「東京都小児がん診療連携協議会」では、小児がんの子どもを診断するためのハンドブックを作成いたしました。

まずは本協議会について簡単に説明させていただきます。平成 25 (2013) 年 9 月に東京都福祉保健局が中心となり、東京都において小児がん診療を担っている病院を一定の基準で選定した東京都小児がん診療病院と都内の小児がん拠点病院、東京都医師会、がんの子どもを守る会による協議会が設立されました。

設立された目的は、小児がんを担う病院が密接に連携することにより、診療や療養環境を向上させ、長期フォローアップ、相談支援、緩和ケア、普及啓発、がん登録などの推進を図ることにあります。

平成 26 (2014) 年 3 月からは、各病院の小児がんに関する情報を「東京都がんポータルサイト」に掲載しました (http://www.fukushihoken.metro.tokyo.jp/iryo/iryo_hoken/gan_portal/research/taisaku/shoni_taisaku/network/index.html) ので、ご利用いただければと思います。

このハンドブックは一般小児科を中心に、小児がんを発症した患者が訪れる可能性のある診療所や病院に広く配布する目的で作成いたしました。

内容は白血病、脳腫瘍、悪性リンパ腫、胸部腫瘍、腹部腫瘍、悪性骨腫瘍、眼腫瘍、頭頸部腫瘍などの血液がん、固形腫瘍の初発症状を分かりやすく紹介し、症例提示でさらに具体的に示すようにしております。専門医でない先生方にも見やすく、難しくならないように、各著者には心がけて執筆いただきました。

この種のハンドブックは我が国でも初めて作成されたものであり、皆様の診療に役立つものと自負しております。また、巻末には各病院の特徴を掲載いたしましたので、ご紹介いただく際の参考にしていただければ幸いです。

最後になりましたが、著者、編集者、その他の関係者の多大な努力により、短期間で作成することができました。この場を借りて深謝申し上げます。

東京都小児がん診療連携協議会

<小児がん拠点病院>

国立研究開発法人国立成育医療研究センター
東京都立小児総合医療センター

<東京都小児がん診療病院>

東京慈恵会医科大学附属病院
順天堂大学医学部附属順天堂医院
東京医科歯科大学医学部附属病院
東京大学医学部附属病院
日本医科大学付属病院
聖路加国際病院
国立研究開発法人国立がん研究センター中央病院
東邦大学医療センター大森病院
慶應義塾大学病院
日本大学医学部附属板橋病院
杏林大学医学部付属病院

<関係団体>

公益社団法人東京都医師会
公益財団法人がんの子どもを守る会

ハンドブック作成ワーキンググループ

| | |
|--------|-----------------------------------|
| 金子 隆 | 東京都立小児総合医療センター 血液・腫瘍科 ※診療連携部会長 |
| 藍原 康雄 | 東京女子医科大学 脳神経外科 |
| 秋山 政晴 | 東京慈恵会医科大学 小児科 |
| 市川 朝也 | 前・東京都立小児総合医療センター 耳鼻いんこう科 |
| 小嶋 靖子 | 東邦大学医療センター大森病院 小児科 |
| 越永 従道 | 日本大学医学部 小児外科 |
| 杉藤 公信 | 日本大学医学部 小児外科 |
| 滝田 順子 | 東京大学大学院医学系研究科 小児科 |
| 野中 雄一郎 | 東京慈恵会医科大学 脳神経外科 |
| 森岡 秀夫 | 慶應義塾大学医学部 整形外科 |
| 柳澤 隆昭 | 東京慈恵会医科大学 脳神経外科 |
| 湯坐 有希 | 東京都立小児総合医療センター 血液・腫瘍科 |
| 吉澤 穰治 | 東京慈恵会医科大学 小児外科 |

ハンドブック編集：東京都立小児総合医療センター

編集担当：湯坐 有希、事務局医事課

カラーアトラス

※本編中の写真はモノクロですが、★印で示した写真のみ、本項でカラー写真を掲載しております。

【疾患紹介】

Ⅲ-3 悪性リンパ腫の初発症状 (P.17~19) より

①

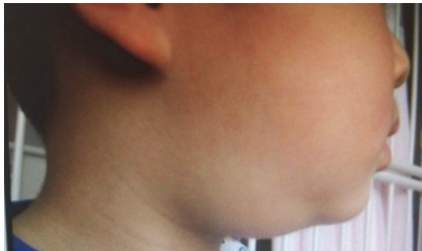


図 1 : 弾性軟の腫瘍

②

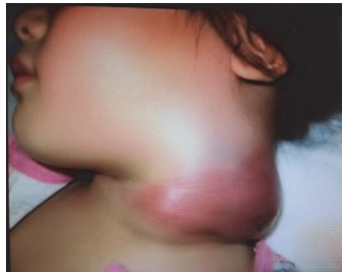

図 6 : 皮膚発赤

Ⅲ-5 腹部腫瘍の初発症状 (P.25) より

③

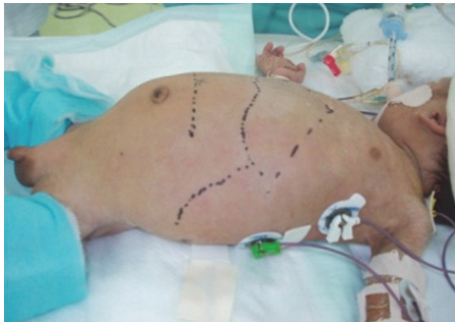

図 1 : 腹部腫瘍

Ⅲ-7 眼腫瘍の初発症状 (P.30~31)

④

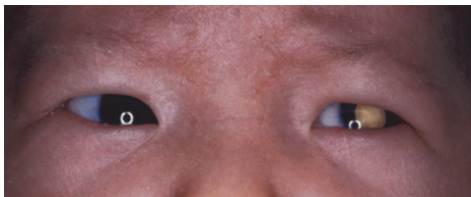


図 1 : 白色瞳孔

⑤

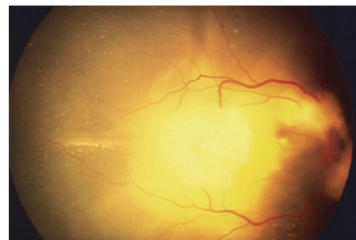


図 2 : 眼底検査

【症例提示】

IV-6 (P.45) より

⑥

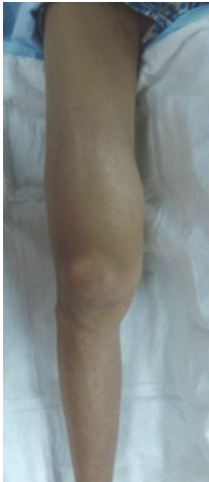

図 1 : 局所の肉眼所見

IV-7 (P.47~48) より

⑦

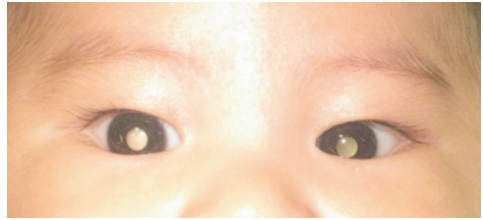

図 1 : 両眼白色瞳孔

⑧

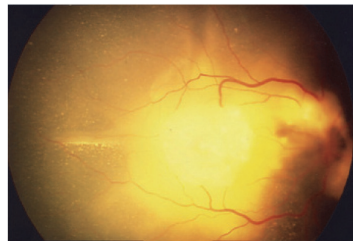


図 2 : 眼底検査

IV-8 頭頸部悪性腫瘍 (P.49) より

⑨



図 1 : 閉眼

⑩

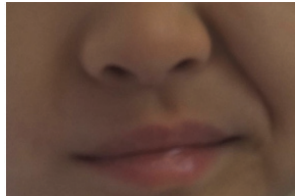


図 2 : 口を「イー」

⑪

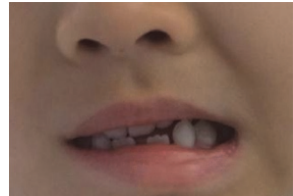


図 3 : 口を「へ」の字

⑫

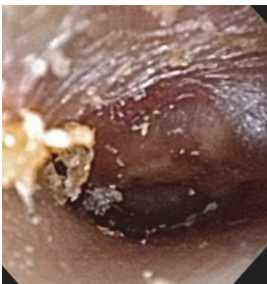


図 4 : 右鼓膜 (病側)

⑬

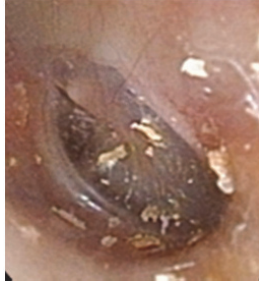

図 5 : 左鼓膜 (健側)

Column9 小児がんに認められる皮膚疹 (P.52) より

⑭

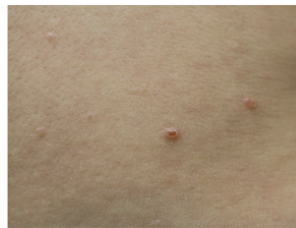

図 1 : LCH 皮膚病変

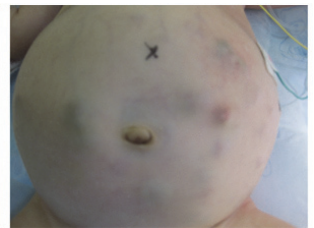


図 2 : 皮下腫瘤

目次

| | | |
|-------------|--------------------------------------|-----------|
| I | 小児がんについて | 2 |
| II | 小児がんを疑う患者を診たときの対応 | 4 |
| III | 疾患紹介 | 7 |
| | 1 白血病の初発症状 | 8 |
| | 2 脳腫瘍の初発症状 | 10 |
| | 3 悪性リンパ腫の初発症状 | 16 |
| | 4 胸部腫瘍の初発症状 | 20 |
| | 5 腹部腫瘍の初発症状 | 24 |
| | 6 悪性骨腫瘍の初発症状 | 26 |
| | 7 眼腫瘍の初発症状 | 30 |
| | 8 頭頸部悪性腫瘍の初発症状 | 32 |
| IV | 症例提示 | 34 |
| | 1 左下肢痛と発熱を主訴に来院した 5 歳男児 | 35 |
| | 2 視機能低下を指摘された 3 歳女児 | 37 |
| | 3 呼吸困難を主訴に来院した 6 歳男児 | 39 |
| | 4 右胸部痛、咳嗽、呼吸困難を主訴に来院した 13 歳男児 | 41 |
| | 5 腹部膨満を主訴に来院した 1 歳女児 | 43 |
| | 6 右大腿部痛を主訴に来院した 7 歳女児 | 45 |
| | 7 発達の遅れを主訴に療育施設を受診した 10 ヶ月男児 | 47 |
| | 8 顔面神経麻痺を主訴に来院した 6 歳男児 | 49 |
| V | 治療終了時逆紹介への対応の留意点 | 53 |
| VI | 東京都小児がん診療連携ネットワークについて | 54 |
| VII | 小児がん診療連携ネットワーク参加医療機関の情報 | 56 |
| VIII | 関係団体の紹介 | 63 |
| IX | 症状から探す目次 | 64 |

Column

| | | |
|---|--------------------|----|
| 1 | 腫瘍崩壊症候群(TLS) | 3 |
| 2 | ランゲルハンス細胞組織球症(LCH) | 5 |
| 3 | 甲状腺がん | 6 |
| 4 | 小児のリンパ節腫大 | 15 |
| 5 | 患肢温存手術 | 23 |
| 6 | Leukemic Band | 28 |
| 7 | 網膜芽細胞腫の遺伝 | 29 |
| 8 | 四肢にできる軟部腫瘍 | 51 |
| 9 | 小児がんにも認められる皮疹 | 52 |